

Pulmoner aspergilloma nedeniyle akciğer rezeksiyonu ve latissimus dorsi kas flebi uygulaması: Olgu sunumu

Lung resection and application of latissimus dorsi muscle flap for pulmonary aspergilloma: Case report

Ozan Usluer, Onur Akçay, Özgür Samancılar, Şeyda Örs Kaya

ÖZET

Aspergilloma, aspergillus enfeksiyonunun en sık formu olup parankimal kaviteye saprofitik kolonizasyon ile görülür. Bu durum, başta tüberküloz olmak üzere bronşektazi ve sarkoidoz gibi çeşitli akciğer hastalıkları ile birliktelik gösterebilir. Hastanın anamnezinde on iki yıl önce tüberküloz tanısı ve tedavi öyküsü mevcuttu. En sık başvuru nedeni hemoptizidir. Aspergilloma tanısı göğüs radyografisi ve toraks bilgisayarlı tomografisi ile konulur. Aspergilloma cerrahisinde en sık anatomik rezeksiyon uygulanır ve toraks kavitesini doldurmak ve bronş fistülünü önlemek için flep uygulanabilir. Hemoptizi yakınmasıyla başvuran hastaya kaviter lezyon nedeniyle sol üst lobektomi uygulandı ve latissimus dorsi kas flebi ile bronş güdüğü desteklendi. Postoperatif dönemde komplikasyon izlenmeyen hastanın takiplerinde nüks saptanmadı.

Anahtar kelimeler: Bronkopulmoner aspergillozis, göğüs cerrahi, tüberküloz

GİRİŞ

Aspergillus enfeksiyonu üç tipte görülür: alerjik aspergillozis, invaziv aspergillozis ve kolonize aspergillozis (aspergilloma). Aspergilloma, aspergillozisin en sık görülen formudur [1]. Bronkoplevral fistül ve ampiyem, pulmoner rezeksiyonun az görülen fakat tehlikeli komplikasyonlarıdır. Postoperatif bronkoplevral fistül görülme sıklığı %1,5 ile %28, pulmoner rezeksiyon sonrası ampiyem görülme oranı %2 ile 16'dır [2]. Bu çalışmada, özellikle postoperatif komplikasyonların önlenmesi amacıyla lobektomi sonrası kas flebi uygulanan aspergilloma olgusu sunulmaktadır.

ABSTRACT

Aspergilloma, is the most common form of aspergillus infection that presents as parenchymal cavitory lesion with saprophytic colonization. This disease is associated with variety of lung diseases such as tuberculosis, sarcoidosis and bronchiectasis. The patient in this study with tuberculosis was diagnosed 12 years ago and treated for six months. Most frequently referred symptom is hemoptysis. Aspergilloma get a diagnosis with chest x-ray and thorax computerized tomography. In treatment usually anatomic resection is performed, bronchial stump is supported and the remaining space is filled with a flap. The patient was admitted to our hospital with hemoptysis and left upper lobectomy was performed due to cavitory lesion and bronchial stump was supported with latissimus dorsi muscle flap. The postoperative period was uneventful with no recurrence so far.

Key words: Bronchopulmonary aspergillozis, thoracic surgery, tuberculosis

OLGU

Otuz sekiz yaşında erkek hasta acil servisimize dört gündür devam eden toplam bir çay bardağı kadar kanla karışık balgam şikayeti ile başvurdu. Hastanın anamnezinde, 12 yıl önce tüberküloz tanısı ve tedavi öyküsü mevcuttu. Hastanın fizik bakışı olağandı. Hemogram, biyokimyasal parametreler, koagülasyon testlerinde anormal bulgu saptanmadı. Yapılan solunum fonksiyon testinde FEV1:1,85 (%45), FVC: 2,71 (%55), FEV1/FVC: %85 idi. Hastanın çekilen posterior anterior akciğer radyografisinde sol hemitoraks üst zonda heterojen dansite artımı gözlemlendi. Toraks bilgisayarlı tomografide (BT) sol

Dr. Suat Seren Göğüs Hastalıkları ve Cerrahisi Eğitim ve Araştırma Hastanesi, 2. Göğüs Cerrahisi Kliniği, İzmir, Türkiye

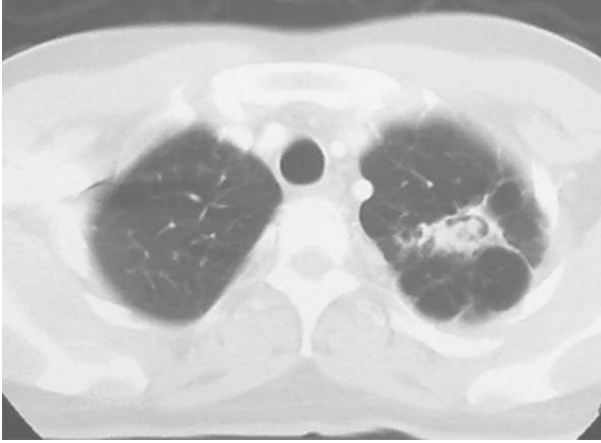
Yazışma Adresi /Correspondence: Onur Akçay,

Dr. Suat Seren Göğüs Hastalıkları ve Cerrahisi EAH, 2. Göğüs Cerrahisi Kliniği, İzmir, Türkiye Email: onur_akcay@yahoo.com

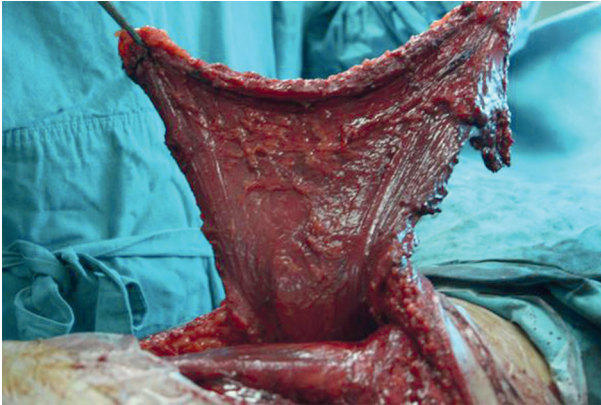
Geliş Tarihi / Received: 26.09.2012, Kabul Tarihi / Accepted: 31.12.2012

Copyright © Dicle Tıp Dergisi 2013, Her hakkı saklıdır / All rights reserved

akciğer üst lob apikoposterior segmentte aspergilloma ile uyumlu olabilecek kaviter lezyon görüldü (Resim 1).



Resim 1. Toraks BT'de sol akciğer üst lobda aspergillus topu



Resim 2. Sol latissimus dorsi kası pediküllü flep olarak hazırlanmış

Yapılan bronkoskopide sol üst lob bronşiyal sistemi hiperemik, kanamaya eğilimli olarak gözlemlendi, endobronşiyal lezyon saptanmadı. Asido-rezistan bakteri (ARB) bakısı menfi olarak geldi. Hastaya elektif koşullarda sol posterolateral torakotomi ile beşinci interkostal aralıktan sol üst lobektomi operasyonu uygulandı. Kalan akciğerin yeterince ekspansiyon olup göğüs boşluğunu yeterince doldurmadığı görüldü. Buna ek olarak hastanın geçirilmiş tüberküloz öyküsü olması ve bronş güdüğünün desteklenmesi amacıyla latissimus kas flebi hazırlanmasına karar verildi. Öncelikle, vertebral hat, göğüs ön-yan duvarı ve inferiorda sekizinci kosta alt sınırına dek latissimus dorsi kası serbest-

leştirildi, vasküler pedikülü korunarak flep haline getirildi (Resim 2). Takiben açılmış olan dördüncü interkostal aralıktan flep toraks içine yönlendirildi ve bronş güdüğüne sütüre edildi. Postoperatif dönemde komplikasyon gelişmedi. Patoloji raporu aspergilloma olarak bildirildi. Hasta kontrolde olup rekürrens gelişmedi.

TARTIŞMA

Aspergilloma, aspergillus enfeksiyonunun en sık görülen formu olup, parankimal kaviteye saprofitik kolonizasyonu ile görülür [1]. Tüberküloz, bronşektazi, sarkoidoz, bronkojenik karsinom, konjenital kist, bakteriyel abse, pulmoner infarkt, kronik enfeksiyon, ankilozan spondilit gibi çok çeşitli akciğer hastalığı ile birliktelik gösterir [1,4]. 1000'den fazla türü tanımlanan aspergillusun az miktarda türü insanda hastalık yapar ve en sık rastlanılan türü aspergillus fumigatus'tur [4]. Birçok aspergilloma serisinde en sık görülen kaviter akciğer hastalığı %60 gibi bir oranla tüberkülozdur [1, 3]. Bizim hastamızın da geçmiş dönemde tüberküloz tanısı konulmuş ve tedavi görmüştü. Başvurusunda yapılan ARB sonucu menfi olarak geldi ve operasyon sırasında alınan örneklerden çalışılan tüberküloz kültürlerinde üreme olmadı. Tüberküloz öyküsü olan ve kalın cidarlı kaviter lezyonu olan hastalarda 7 yıllık süre içinde aspergilloma gelişme riskinin yüksek olduğu belirtilmiştir [3,4]. Hastamız tüberküloz tedavisini 12 yıl önce görmüştü.

Semptomları arasında ateş, öksürük ve hemoptizi yer alır [5]. %50-80 sıklığında hemoptizi ile başvurur. Bunların da %30'u hayatı tehdit edici masif hemoptizidir [1]. Kanama genellikle bronşiyal arterden kaynaklanır ve kendiliğinden durabilir [4]. Olgumuz da hemoptizi yakınması ile başvurdu.

Aspergilloma tanısı fungus topunun karakteristik göğüs radyografisi ve toraks BT ile konulur. Karakteristik radyografik bulgusu solid kitle ve bu kitle içinde yarım ay şeklinde hava alan olmasıdır [1].

Amfoterisin B ve itrakonazol gibi antifungal ajanların kaviter lezyona penetrasyonu zordur [1]. Selektif bronşiyal arter embolizasyonu hemoptiziyi durdurmakta yardımcı olsa bile geçici bir yol olduğu göz önünde bulundurulmalıdır [1]. Operasyona uygun adaylarda genellikle açık torakotomi ve ana-

tomik rezeksiyon uygulanır [1]. En sık uygulanan yöntem lobektomidir [1].

Toraks cerrahisi literatüründe birçok çalışma göstermiştir ki, immunsupresif hastalıklar, kronik steroid kullanımı ve postoperatif kemoterapi rezeksiyon sonrası bronkoplevral fistül (BPF) ve ampiyem gelişme riskini artırır. Kronik malnutrisyon, kronik obstruktif akciğer hastalığı ve parankimal akciğer hastalığı da risk faktörlerindedir [2]. Tüberküloz, sıkı plevral adhezyonlar ve hasta akciğer parankimi aspergillomada standart akciğer rezeksiyonu sonrası mortalite oranını arttıran faktörlerdir [6]. Postoperatif morbidite aşırı kanama, uzamış hava kaçağı, rezidüel plevral boşluk, bronkoplevral fistül ve ampiyemi içerir [6]. Ciddi plevral boşluk enfeksiyonunun tedavisinde ve bronkoplevral fistül tamiri için ekstratorasik kas flebi kullanılabilir [2]. Bunun için musculus (m) latissimus dorsi, m. pectoralis major, m. serratus anterior sıklıkla kullanılır [2]. M. Latissimus dorsi'nin beslenmesini torakodorsal arter sağlar. Hazırlanan fleb insizyonla veya küçük bir kot rezeksiyonu ile boşluğa yerleştirilir [7]. Biz olgumuzda torakodorsal arteri koruduk ve dördüncü interkostal aralıktan yeni bir insizyon yaparak ve m. latissimus dorsi kas flebini buradan toraks içine yerleştirerek bronş güdüğünü destekledik. Ayrıca geçirilmiş tüberküloz sebebiyle kalan akciğerin kompliyansının ciddi derecede bozulmuş olması ve göğüs boşluğunu dolduramaması sebe-

biyle hacmi oldukça fazla olan bu kas flebini uygun gördük.

Sonuç olarak tüberküloz gibi akciğer kompliyansını bozan kronik hastalıkların zemininde gelişen aspergilloma vakalarında yapılacak olan anatomik rezeksiyonlarda kas flebi ile bronş güdüğünün desteklenmesi ve ciddi rezidüel plevral boşluğun önlenmesi sağlanabilmektedir.

KAYNAKLAR

1. Kurul İC, Demircan S, Yazıcı Ü, et al. Surgical management of pulmonary aspergilloma. *Asian Card Thor Ann* 2004;12:320-323.
2. Abolhoda A, Bui TD, Milliken JC, et al. Pedicled latissimus dorsi muscle flap in thoracic surgery. *Texas Heart Ins J* 2009;36:298-302.
3. Babatasi G, Massetti M, Chapelier A, et al. Surgical treatment of pulmonary aspergilloma: current outcome. *J Thorac Cardiovasc Surg* 2000;119:906-912.
4. Demir A, Günlüoğlu MZ, Turna A, et al. Analysis of Surgical Treatment for Pulmonary Aspergilloma. *Asian Card Thor Ann* 2006;14:407-411.
5. Lampo N, Spiliopoulos A, Licker M, et al. Management of postpneumonectomy Aspergillus empyema extending into the thoracic wall: a plea for radical surgery and caution when using liposomal amphotericin B. *Interact Cardiovasc Thor Surg* 2003;2:682-684.
6. Gebitekin C, Bayram AS, Akın S. Complex pulmonary aspergilloma treated with single stage cavernostomy and myoplasty. *Eur J Cardio-thor Surg* 2005;27:737-740.
7. Miller JI Jr. Postsurgical Empyema. In: Shields TW, ed. *General Thoracic Surgery*. Philadelphia: Wolters Kluwer/Lippincott Williams and Wilkins. 2009:785.